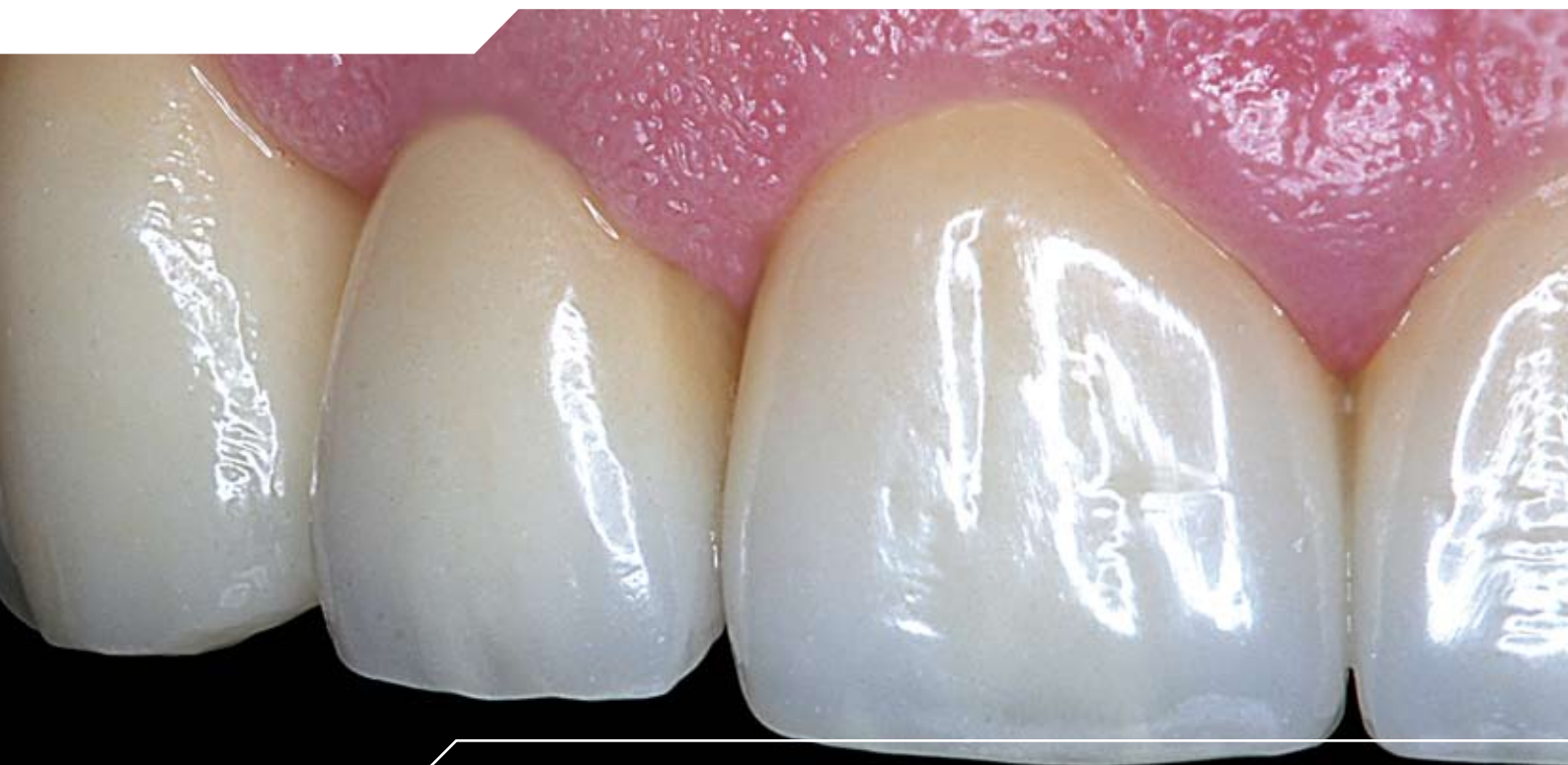


WIELAND



Instrucciones de preparación ZENOTEC

El material e Indicación



Excelente estética con el óxido de zirconio de WIELAND

Desde hace más de diez años, el óxido de circonio está probando su eficacia a nivel odontológico como material para estructuras altamente resistente. Este material con una resistencia a la flexión de > 1000 MPa permite, por primera vez, incluso la confección de puentes de pilares múltiples en la zona de dientes posteriores. Son posibles las pruebas en boca y el control de la oclusión, así como una cementación bien convencional y definitiva, facilitando al mismo tiempo el protocolo de tratamiento.

Las coronas de cerámica sin metal provistas de una estructura ZENOTEC ofrecen una excelente estética (*imágenes 1, 2, 3*), debido a que el óxido de circonio es un material blanco translúcido, el cual puede ser coloreado a fin de adquirir un color dental. Su reducida afinidad a la placa dental y su baja conductibilidad térmica hacen de este material biocompatible el material ideal para estructuras dentales.

- Con el sistema ZENOTEC pueden confeccionarse, en principio, tanto coronas parciales como coronas y puentes anteriores y posteriores.
- Como contraindicación ha de mencionarse una reducida oferta de espacio en la zona de conectores de puente, cuya sección transversal deberá dimensionarse suficientemente.
- En caso de bruxismo tendrá que decidirse en cada caso individual si está indicada una restauración de cerámica sin metal o si se le debería dar preferencia a una superficie oclusal metálica.

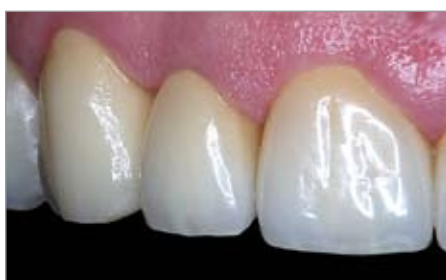

Imagen 1 Coronas anteriores ZENOTEC altamente estéticas; realización F. Wüstefeld, Hanóver/Alemania, maestro en prótesis dental

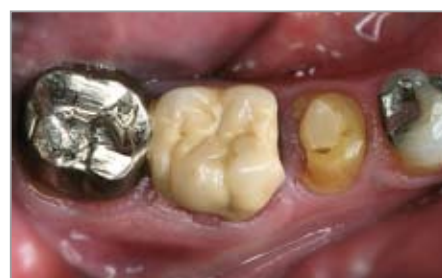

Imagen 2 Después del tratamiento: Coronas ZENOTEC después de la inserción

Preparación

Trabajos preparativos

Antes de comenzar el tratamiento (y anterior a la anestesia) se elabora un protocolo de oclusión en posición erguida, sentada, utilizándose para ello papel de articulación Shimstock, a fin de controlar más tarde los contactos en los modelos montados en articulador.

Espigas radiculares ya existentes

El óxido de circonio posee – como material para estructuras semiopaco – la capacidad de recubrir las restauraciones con espiga ya existentes, pudiendo por lo tanto permanecer los antiguos pilares con espiga intactos, y a menudo muy difíciles de extraer, en el diente.

En caso de coronas anteriores altamente estéticas con estructuras gráciles de un espesor de pared de 0,4 mm es recomendable recubrir una espiga metálica ya existente con composite de color de diente, o bien aumentar la opacidad de la estructura por medio de un mayor espesor de pared.

El caso ideal sería la inserción dentinadhesiva de una nueva espiga, prestándose para ello óptimamente – gracias a su elasticidad y óptica similar a la de la dentina – las espigas de composite con refuerzo de fibra de vidrio.

Materiales de obturación

En caso de pequeños defectos pueden utilizarse, como material de obturación económico, los cementos de ionómero de vidrio reforzados. Mayores defectos deberían restaurarse de forma dentinadhesiva con materiales de composite. Los compómeros no son apropiados, puesto que se expansionan a causa de su tendencia al hinchamiento, pudiendo por lo tanto ejercer presión sobre la cerámica.

Recomendaciones para una preparación adaptada a la cerámica

Como instrumentos de preparación se utilizan las puntas abrasivas incluidas en el juego de preparación para óxido de circonio 4479 según Dr. H. v. Blanckenburg de la empresa Brasseler (**imagen 4a**). Es también apropiado el juego de preparación para óxido de circonio según Dr. Beuer (**imagen 4b**).

Para el óxido de circonio debería prepararse, en principio, siempre una forma anatómica reducida con bordes redondeados. Ésta le permitirá al protésico dental conformar la estructura de forma que apoye las cúspides, obteniendo a la vez unos espesores de capa uniformes. Los espesores de capa necesarios para la posterior restauración son muy parecidos a las especificaciones aplicadas para la metalo-cerámica. No es correcto el prejuicio de que una restauración de cerámica sin metal significa simultáneamente una mayor pérdida de sustancia dentaria dura.

En la zona de dientes anteriores y en caso de coronas individuales es suficiente una estructura de óxido de circonio con un espesor de capa de 0,4 mm. En la zona posterior y en caso de conectores de puente deberían tenerse en cuenta unos 0,5 hasta 0,6 mm. El recubrimiento cerámico requiere además unos 1,0 hasta 2,0 mm más por oclusal/incisal (de forma análoga a la técnica de recubrimiento de coronas metalo-cerámicas).

El ángulo del cono del muñón preparado debería ser de aprox. 4°. Éste permite un óptimo proceso de escaneo en el laboratorio y garantiza un suficiente anclaje mecánico de la corona dentaria sobre el muñón.

La mayor circunferencia del diente preparado se encuentra claramente visible en el área del límite de preparación gingival, no siendo importante si la preparación es realizada pronunciadamente en chamfer o bien con hombro y borde interior redondeado. En el margen debería alcanzarse una profundidad de corte circular uniforme de 1,0 mm.

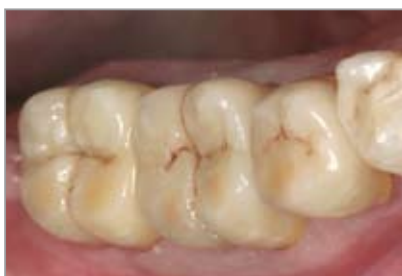

Imagen 3 Después del tratamiento: Coronas ZENOTEC después de la inserción



Imagen 4a Juego de preparación ergonómico según Dr. H. v. Blanckenburg

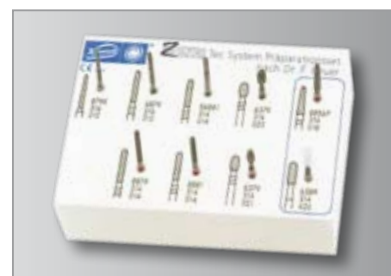
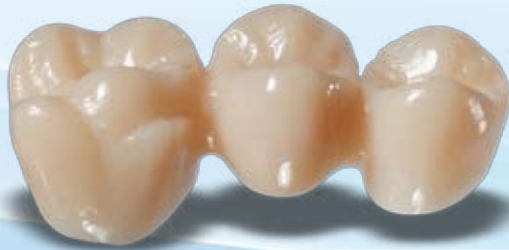
Imagen 4b Juego de preparación ZENOTEC según Dr. Beuer

Elaboración racional

de la preparación



paso a paso

Primer paso

Reducción de las superficies dentarias axiales con una punta de diamante de grano grueso (imágenes 5, 6), definiéndose en una operación el bisel marginal con una profundidad de corte de 1 mm.

Segundo paso

Conformación anatómica del relieve oclusal de forma que apoye las cúspides, o bien reducción de la concavidad lingual en caso de incisivos (imágenes 7, 8).

¡Sugerencia!

- Una preparación epigingival facilitará todos los siguientes pasos de trabajo, incluso la inserción.
- Un límite de preparación pronunciado en su posición final servirá como carril de guía para el posterior acabado. ¡El instrumento se deslizará más tarde – guiado de manera segura – incluso en áreas difícilmente accesibles sobre este hombro/bisel inicial!
- Cuide de disponer de suficiente espacio (imagen 9), comprobación mediante plancha de cera o mordida de prueba en silicona.

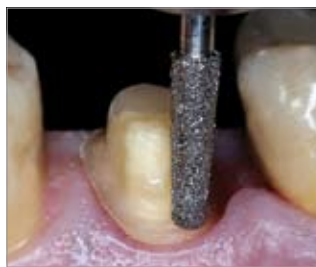

Imagen 5 Primer paso: Preparación previa con punta de diamante de grano grueso en la zona de dientes posteriores

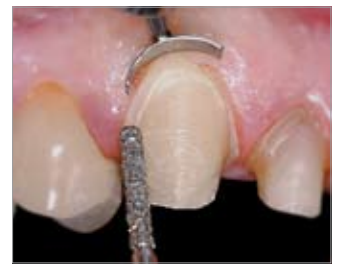

Imagen 6 Primer paso: Instrumento más fino para la zona de dientes anteriores, un bisel pronunciado facilitará todos los siguientes pasos de trabajo

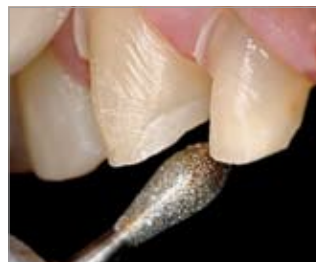

Imagen 7 Segundo paso: Reducción lingual en los dientes anteriores

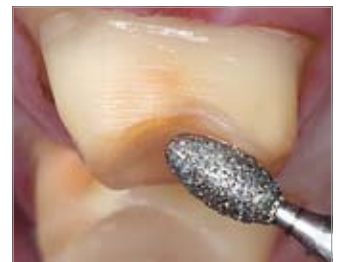

Imagen 8 Segundo paso: Reducción oclusal en los molares

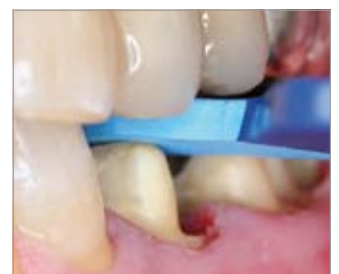

Imagen 9 Comprobación del espacio creado por medio de una mordida de prueba

Tercer paso

Acabar la preparación con una punta de diamante de acabado ligeramente cónica (imágenes 10, 11) o bien con una fresa especial de acabado cónica de carburo de tungsteno (imagen 12) y un reducido número de revoluciones.

Este instrumento de aplicación universal incluido en el juego ofrece – gracias a su dentado diferente en el vástago y en la punta – la posibilidad de acabar el hombro en una sola operación y de forma muy lisa y atraumática, así como de alisar las paredes dentarias confiriéndoles una ligera rugosidad predefinida. La punta finamente dentada girará muy suave y uniformemente sobre el hombro definido anteriormente durante la preparación previa, no dañándose la gingiva gracias al instrumento atraumático. El vástago, en cambio, dejará una estructura superficial óptima para la retención de la corona.

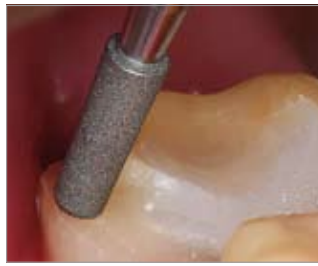

Imagen 10 Tercer paso: Punta abrasiva de acabado corta para coronas parciales y áreas difícilmente accesibles

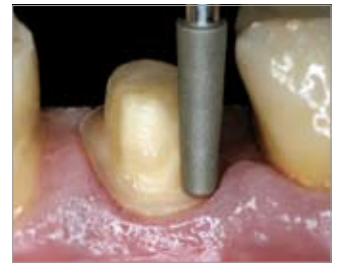

Imagen 11 Tercer paso: Punta de diamante de acabado cónica para molares

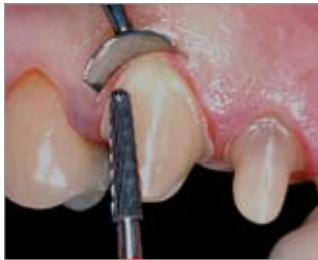

Imagen 12 Tercer paso: Fresa especial de acabado de carburo de tungsteno; ergonómica, para la zona de dientes anteriores y posteriores

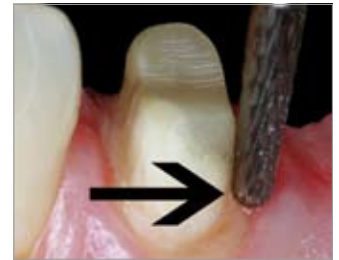

Imagen 13 Acabado del bisel pronunciado de forma particularmente segura y atraumática

Cuarto paso

Redondear todos los bordes con instrumentos de acabado o puntas abrasivas cerámicas (imagen 16). Durante la preparación deberá considerarse que hoy en día el óxido de circonio tan sólo puede elaborarse mediante rectificación interior de piezas brutas prefabricadas industrialmente, por lo que deberá evitarse la formación de bordes agudos, sobre todo en la zona de dientes anteriores.

¡Atención! No pulir el muñón.

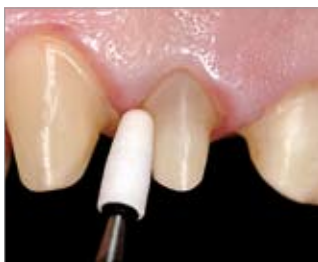

Imagen 14 Conformación individual de una punta abrasiva cerámica para casos especiales por medio de un diamante rectificador



Imagen 15 Acabar la preparación y redondear todos los bordes

¡Sugerencia!

- Incline el instrumento cónico ligeramente hacia fuera. En caso de haberse preparado durante la preparación previa un "canalón", éste será ahora alisado de manera muy fácil y eficaz (imagen 13).
- En casos particulares pueden utilizarse también puntas abrasivas cerámicas individualizadas con un diamante rectificador (imágenes 14, 15).

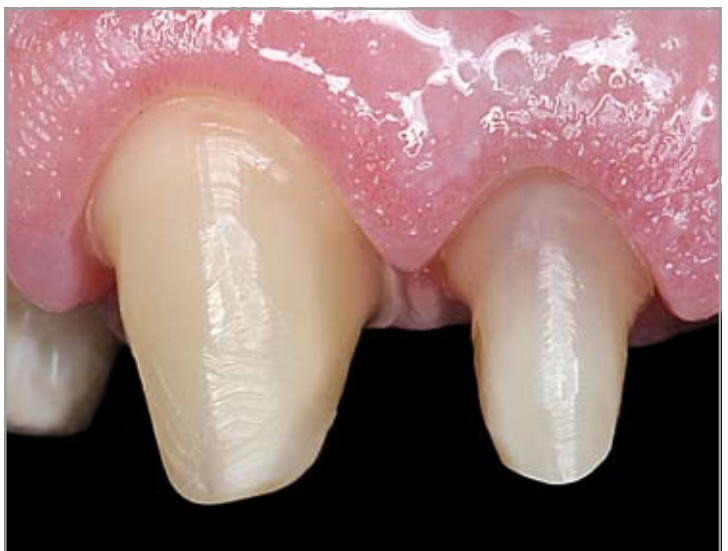

Imagen 16 Cuarto paso Preparación acabada

Informaciones adicionales

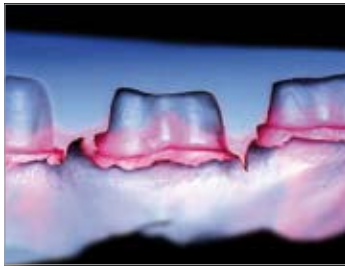


Imagen 17 Sección a través de una impresión (de material hidrocoloide)



Imagen 18 Impresión; todos los contornos pueden reconocerse claramente

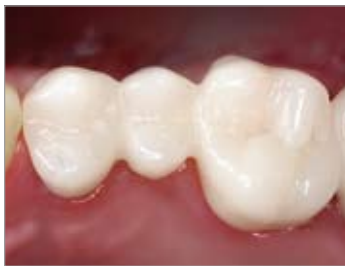

Imagen 19 Restauración provisional

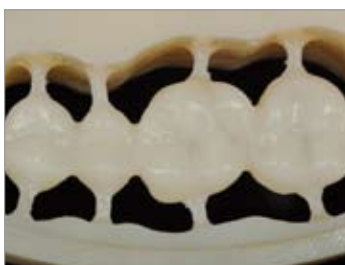

Imagen 20 Provisorio de PMMA confeccionado con el sistema ZENOTEC

Toma de impresión

La toma de impresión con un material de impresión de alta precisión es también imprescindible en caso de las restauraciones de óxido de circonio (**imágenes 17, 18**). Una posibilidad de exponer los límites de preparación y hacer retroceder la gingiva es la aplicación de hilos retractores no impregnados. Para este fin ha probado su eficacia la así llamada técnica en V. Primero se coloca un hilo retractor (del espesor 1) de forma circular alrededor del muñón en el surco. El hilo más grueso se sitúa a continuación por encima. Ambos hilos permanecen durante 10 minutos en el surco. Ahora se extrae el hilo más grueso, pudiéndose realizar a continuación la toma de impresión, siempre que no se produzcan hemorragias y que se disponga de un límite de preparación visible de forma circular.

Alternativamente a la técnica de hilo, o bien de forma complementaria, pueden utilizarse también el electrotomo o un aparato láser para exponer el límite de preparación. Para ello es necesario que todas las técnicas de retracción gingival se apliquen con extremo cuidado, sobre todo en las zonas visibles. El uso del electrotomo para la exposición del surco es tan sólo útil en combinación con la sonda más fina. La posterior toma de impresión debería realizarse con cubetas individualizadas o individuales. Como material de impresión debería utilizarse poliéter en combinación con la técnica de impresión monofásica o bien materiales hidrocoloides. Tras haberse extraído la impresión, ésta es examinada bajo el estereomicroscopio o con ayuda de unas gafas-lupa teniéndose que repetir en caso necesario. ¡La toma de impresión es la tarjeta de visita del odontólogo!

Restauración provisional

Una férula de polietileno, embutida a profundidad y confeccionada en el laboratorio sobre el modelo anatómico es el mejor molde hueco para el provisorio. Ésta puede colocarse en boca antes de la toma de impresión, a fin de comprobar los espesores de capa de la preparación, pudiéndose evaluar a través de la férula transparente el desgaste de la sustancia por abrasión. Situaciones de puente pueden abastecerse provisionalmente y de manera perfecta añadiéndose un diente confeccionado al modelo anatómico y confeccionándose a continuación una férula. Así pues se evita simultáneamente y gracias al entrelazado de dientes la migración de los pilares.

Para comprobar el grado de endurecimiento se aplica primero una prueba del tamaño de un guisante sobre una bandeja de elaboración. A continuación se rellena la férula en los puntos de los pilares, así como eventualmente en los de los intermediarios de puente con resina autopolimerizable, colocándose la férula continuación en boca. Ahora se le pide al paciente de cerrar la boca. Con la prueba en la bandeja de elaboración se comprueba ahora el momento en el que la resina pasa de la fase viscoplástica a la fase de polimerización con generación de calor. Poco después de haberse realizado este paso de un estado a otro, la férula es extraída de la boca y colocada en un baño de agua con una temperatura de 50 °C, a fin de acelerar el proceso de endurecimiento. El provisorio es ahora extraído de la férula y acabado. El acabado final debería realizarse, a ser posible, en el laboratorio dental, utilizándose para ello una pulidora. Tras el pulido basto con piedra pómez se vuelve a probar el provisorio en la boca del paciente y se comprueban y se corrigen la oclusión estática y dinámica, al igual que la adaptación marginal y los contactos proximales.

Con ayuda del sistema ZENOTEC, el protésico dental podrá fresar en pocas horas un provisorio de PMMA confeccionado con técnica CAD/CAM, éste podrá permanecer durante largo tiempo en boca (**imagen 19**).

Prueba en boca de la estructura – opcional

En algunos casos especiales puede ser útil una prueba en boca de la estructura de óxido de circonio antes de su acabado final. Para ello debería comprobarse el ajuste marginal con ayuda de un material de impresión de baja viscosidad, el que es llenado en la restauración, a fin de rellenar el espacio entre el diente y la restauración. A continuación deberá limpiarse la estructura con alcohol, evitándose así que quede una capa separadora de silicona en la estructura. Tras el proceso de endurecimiento se extrae la restauración de la boca. En caso de una buena adaptación marginal, el material debería desprenderse de forma definida del borde de la corona. Este momento es también ideal para realizar un remontaje, en el cual la estructura de óxido de circonio sirve como base.

Inserción

Tras haberse comprobado la oclusión, el color y los contactos proximales puede fijarse ahora la restauración en boca.

La cuestión si es mejor una fijación adhesiva o bien cementada sigue discutiéndose hoy en día de forma muy contradictoria. No tiene ninguna importancia clínica el utilizar un cemento de fosfato como variante de mezcla manual o bien un cemento de ionómero de vidrio como preparado de cápsula. Es también posible una fijación adhesiva con resinas autopolimerizables o cementos duales (p. ej. RelyX Unicem, 3M ESPE; Panavia F, KURARAY). El material translúcido permite una conducción de la luz de la restauración al muñón y más allá del límite de preparación a la dentina radicular. La preparación paramarginal no provoca ningún desenmascara miento del espacio para el cemento (**imágenes 21, 22**).

Trepanación y extracción

Aunque las restauraciones de óxido de circonio ofrezcan – debido a su baja conductibilidad térmica – una buena protección de aislamiento para la pulpa, puede ser necesario un tratamiento endodóncico de los dientes en cuestión. Para ello es importante observar el siguiente procedimiento: Primero debería eliminarse completamente la cerámica de recubrimiento con una fresa de diamante gruesa en la zona que se quiera trepanar. Sólo ahora podrá perforarse la estructura, utilizándose para ello también una fresa de diamante gruesa. El eje de la fresa y la superficie de óxido de circonio deberían formar un ángulo de aprox. 45°. Es decir, la fresa debería aplicarse de forma tangencial, hecho que garantiza una continua refrigeración del diamante, evitándose así un sobrecalentamiento (**imagen 23**).

El procedimiento para la extracción de una restauración es análogo. Eventualmente puede ser necesario eliminar la cerámica de recubrimiento de los espacios interproximales para poder romper a continuación la restauración.

Visto en conjunto puede decirse que una restauración de óxido de circonio puede trepanarse o bien extraerse casi lo mismo de rápido que una restauración provista de una estructura compuesta de una aleación de metal no precioso.

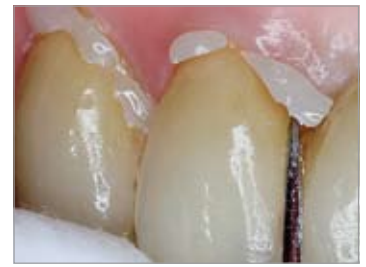

Imagen 21 Cementación con cemento dual; fácil eliminación de los excedentes



Imagen 22 Alta translucidez y transmisión luminosa que alcanza el surco y la gingiva

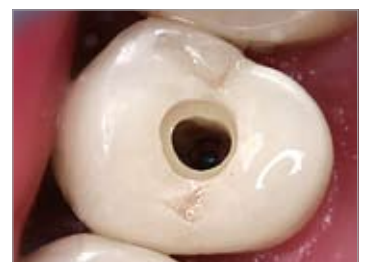

Imagen 23 Trepanación de una corona ZENOTEC; ¡cuide de disponer siempre de bastante refrigeración por agua!

¡Sugerencia!

- Reduzca el provisorio en la zona de dientes anteriores por labial en aprox. 0,5 mm, a fin de evitar cualquier irritación de la gingiva y prevenir recesiones.
- Pula el provisorio a continuación en la pulidora a alto brillo y fíjelo con un cemento exento de eugenol sobre los dientes preparados (**imagen 20**).

*Trabajos odontológicos
Dr. Hartmut von Blanckenburg*

*Trabajos protésicos
ZTM Frank Wüstefeld*

EXPECT THE DIFFERENCE! BY WIELAND.

La empresa WIELAND tiene una larga tradición como importante proveedor de soluciones de sistema en el ámbito dental, siendo a la vez símbolo de progreso en la odontología y prótesis dental. Desde la fundación en el año 1871, nuestra filosofía de empresa se sustenta en valores como la tradición y la innovación, así como en la calidad y la cercanía a nuestros clientes. La integración de tecnologías y materiales orientados hacia el futuro caracteriza hoy en día nuestra competencia y capacidad en la prótesis dental. Todo ello para que los pacientes puedan confiar y disfrutar de sus prótesis de alta calidad y para que nuestros socios profesionales – tanto en el laboratorio como en la clínica dental – puedan seguir su camino hacia la digitalización y aumentar así su competitividad.

WIELAND ofrece una amplia gama de productos, desde la tecnología CAD/CAM, las aleaciones dentales y las cerámicas de recubrimiento hasta la galvanotécnica. Gracias a nuestra presencia, tanto regional como internacional, con sucursales y una red de distribuidores internacionales, nos encontrará siempre cerca de Usted – y a su correspondiente persona de contacto directamente a través de nuestra página Web.

www.wieland-international.com

WIELAND Dental+Technik GmbH & Co. KG
Schwenninger Straße 13, 75179 Pforzheim, Germany
Fon +49 72 31/37 05-0, Fax +49 72 31/35 79 59